

Dermatologie pro praxi

2021

2

www.solen.cz | www.dermatologiepropraxi.cz | ISSN 1802-2960 | Ročník 15 | 2021

REPRINT

Oddalování chirurgického zákroku u pacientů s žilním bércovým vředem vede k prodlužování léčby

MUDr. Júlia Černohorská, Ph.D.

Oddalování chirurgického zákroku u pacientů s žilním bércovým vředem vede k prodlužování léčby

MUDr. Júlia Černošská, Ph.D.

Dermal Centre Mělník

Chronické žilní onemocnění (CVD) dolních končetin patří v současné době mezi nejrozšířenější civilizační choroby a dopad na kvalitu života pacientů s touto nemocí se přirovnává k životu s hypertenzí, diabetem nebo astmatem. Ze statistik vyplývá, že CVD trápí každou druhou ženu a každého čtvrtého muže. Velká většina lidí však tento problém vůbec neřeší. Z toho důvodu dochází k progresi onemocnění až do stadia bércového vředu, který je terminálním stadiem chronické žilní insuficience. Podle posledních odhadů se bércový vřed rozvine až u 0,3–1 % dospělé populace starší 65 let. Bércový vřed žilní etiologie (VLU) je většinou provázený bolestí, silnou sekrecí z rány, masivním bakteriálním osídlením a s tím spojeným zápachem, sníženou mobilitou. To následně vede k sociální izolaci pacientů, prohloubení bolesti, zpomalení hojení a výraznému snížení kvality života. Ze sledování na naší ambulanci hojení ran vyplývá, že pacienti s žilním onemocněním, a také s už léčeným bércovým vředem, nejsou odesíláni na cévní vyšetření, ani ke konzultaci s cévním chirurgem, byť v mnoha případech včasná chirurgická intervence vede ke snížení bolestivosti v ráně, a hlavně k úplnému vyhojení rány a tím zkrácení celkové doby hojení.

Klíčová slova: chronické žilní onemocnění, chronická žilní insuficience, bércový vřed žilní etiologie, patofyziologie CVD, léčba bércového vředu.

Delaying surgical procedure in patients with venous leg ulcer leads to treatment prolongation

Chronic venous disease (CVD) of the lower limbs is currently among the most widespread lifestyle diseases, and the impact on the quality of life of patients with this disease is similar to that of living with hypertension, diabetes, or asthma. Statistics indicate that one in two women and one in four men suffer from CVD. However, the vast majority of people do not address this problem. For this reason, the disease progresses to the form of a leg ulcer which is the terminal stage of chronic venous insufficiency. According to recent estimates, 0.3–1.0% of adult population over 65 years of age will develop a leg ulcer. Venous leg ulcer is typically accompanied by pain, heavy discharge from the ulcer, massive bacterial colonization and associated foul smell, and reduced mobility. This in turn leads to social isolation of the patients, increase in the pain, slowed healing, and significant reduction in the quality of life. The observations made at our wound healing centre suggest that patients with a venous disease who are also treated for a leg ulcer are referred neither for a vascular examination nor for a consultation with a vascular surgeon, although in many cases early surgical intervention results in reduced pain in the wound and, particularly, in complete wound healing, and thus in shortening of the entire healing process.

Key words: chronic venous disease, chronic venous insufficiency, venous leg ulcer, CVD pathophysiology, leg ulcer treatment.

Nejdůležitějším rizikovým faktorem pro vývoj žilního bércového vředu jsou poruchy hemodynamiky. Žilní insuficience, snížená činnost žilně-svalové pumpy vedou k žilnímu refluxu, žilní hypertenzi a stáze krve v dolních

končetinách. Tyto jevy způsobují chronický zánět a ischemické změny v kůži, její přestavbu a vytvoření bércového vředu. Vyšší prevalence VLU souvisí až u 70 % pacientů se zvyšováním žilní hypertenze, reflux je příčinou vzniku ulce-

race v 17–54 % (1). Podle Burnanda a jeho kolektivu je izolovaná hluboká žilní insuficience neobvyklá, ale v kombinaci s insuficientními perforátory je spojena s 80% až 100% recidivou VLU a jeho prodlouženým hojením (2).



KORESPONDENČNÍ ADRESA AUTORA:

MUDr. Júlia Černošská, Ph.D., cernohorskajulia@gmail.com,
Dermal Centre Mělník, Pražská 103, Mělník

Cit. zkr: Dermatol. praxi 2021; 15(2): 67–73

Článek přijat redakcí: 15. 3. 2021

Článek přijat k publikaci: 31. 3. 2021

Izolovaná insuficience velké safény (GSV) se nachází až u 25% až 50% končetin s venózními vředy (3). Studie Bonn Vein prokázala prevalenci GSV refluxu u 57% končetin s C5 až C6 stadiem CVD (podle CEAP klasifikace) a 29% u končetin ve stadiu C2 CVD. Výskyt refluxu ve velké saféně v populaci bez CVD se uvádí 2% (2, 3). Ze všech těchto údajů vyplývá, že znalost patofyziologie žilního bércového vředu je pro jeho správnou léčbu klíčová.

Etiopatogeneze CVD

- kongenitální – vzácná, na podkladě vrozených poruch
- primární – spojována s výskytem varixů
- sekundární – související s předcházející flebotrombózou, refluxem, obstrukcí, nebo kombinací obojího

Patofyziologie CVD

Výzkum v oblasti patofyziologie CVD velmi pokročil. Dnes víme, že se jedná o soubor současně probíhajících dějů, které nelze vnímat izolovaně. Velmi přehledně tyto dě-

je popsal ve svém článku profesor Mansilha (viz schéma 1) (4).

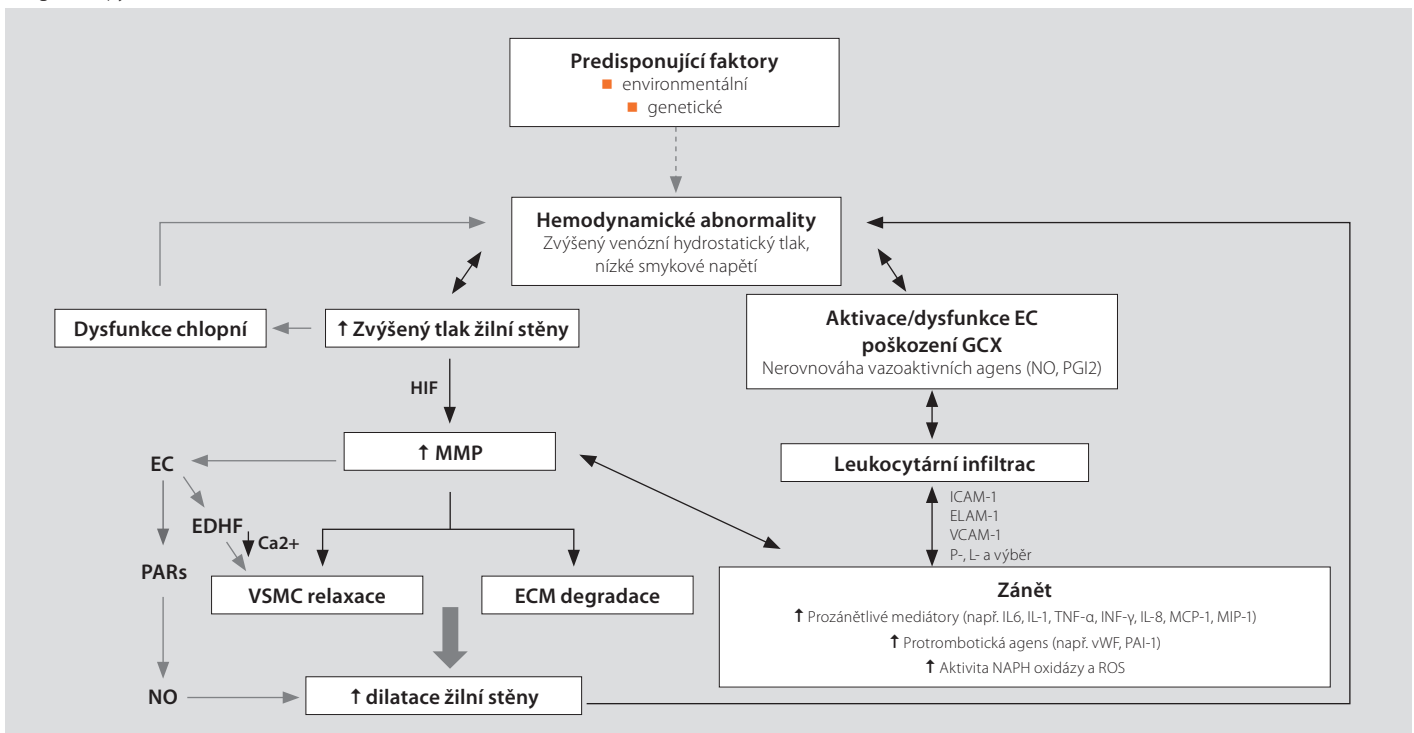
Popis schématu shora dolů doleva: Predispoziční faktory environmentální a genetické, tedy ženské pohlaví, počet gravidit, pozitivní rodinná anamnéza, obezita, dlouhé stání, nebo sedavé zaměstnání mohou vést k hemodynamickým abnormalitám v žilách dolních končetin, kterým může a nemusí předcházet dysfunkce žilních chlopní. Zvýšený žilní hydrostatický tlak a nízké smykové napětí vede ke zvýšenému napětí a distenzi žilní stěny, to vede k dysfunkci žilních chlopní a tím se prohlubuje žilní hypertenze a ještě víc snižuje smykové napětí v žilách. V důsledku těchto dějů dochází k aktivaci a zvýšené produkci MMP (matrix metaloproteináz), a to prostřednictvím faktoru indukovaného hypoxií (HIF). MMP přispívají k degradaci extracelulární tkáně (ECM), modifikují kolagenní vlákna, způsobují relaxaci hladkých svalových buněk (VSMC) v žilní stěně, a to vede k dilataci žilní stěny. Tento děj dále prohlubuje zvyšování hydrostatického tlaku, žilní hypertenze a snížení smykového

napětí. Zároveň se v důsledku zvyšování MMP z endotelových buněk uvolňuje endotelem derivovaný hyperpolarizační faktor (EDHF), který inhibuje mobilizaci kalcia a kaliových iontů v buňkách hladké svaloviny žil, a to přispívá k jejich dilataci. Zvýšené hladiny MMP vedou také prostřednictvím proteázami aktivovaných receptorů (PARs – pochází z buněk hladké svaloviny, endoteliálních buněk a trombocytů) ke zvýšené produkci a uvolňování oxidu dusnatého (NO), který způsobuje dilataci žilní stěny.

Popis schématu shora dolů doprava: Nevhodná aktivace endotelových buněk (EC) a poškození glykokalyxu (GCX) v důsledku hemodynamických změn mají za následek aktivaci leukocytů, jejich adhezenci k žilní stěně a její následné infiltraci. Dochází k nastavení prozánětlivého prostředí uvnitř žilní stěny, což vede k dalšímu poškození žilní stěny, zhoršování její funkce a vzniku chronického zánětu.

I když se vědci shodují, že reflux a žilní hypertenze hrají hlavní roli v rozvoji varikózních žil, neexistuje shoda ohledně toho, zda je

Schéma 1. Schéma patofyziologie CVD. Zdroj: Mansilha A, et al. Pathophysiological Mechanisms of Chronic Venous Disease and Implications for Venoactive Drug Therapy. *Int J Mol Sci* 2018; 19: 1669



EC – endoteliální buňky, GCX – glykokalyx, ELAM-1 – endoteliální leukocytová adhezní molekula-1, ICAM-1 – intercelulární adhezní molekula-1, VCAM-1 – vaskulární buněčná adhezní molekula-1, IL – interleukin, IFN – interferon gamma, MCP-1 – monocytový chemoatraktivní protein-1, MIP-1 – makrofágový inflamační protein-1, PG12 – prostaglandin 12/prostacyklin, TNF – tumor nekrotizující faktor, HIF – hypoxií indukovaný faktor, MMP – matrixové metaloproteinázy, VSMC – buňky hladkého svalu cév, ECM – extracelulární matrix, EDHF – od endotelu odvozený hyperpolarizující faktor, NO – oxid dusnatý, PARs – proteázou aktivované receptory, ROS – volné kyslíkové radikály

spouštěcí událostí primárně nedostatečnost chlopní, nebo zda je nedostatečnost chlopní sekundární k remodelaci a dilataci stěny žil. Některé studie poukazují na to, že žilní reflux a hypertenze se vyskytují pravděpodobně kvůli změnám v žilních stěnách (dochází ke změně elasticity a redistribuci kolagenu), jejich oslabení, dilataci a změnám na žilních chlopních, což vede k jejich snížené funkci, a neschopnosti udržovat tvar a integritu proti vysokému žilnímu tlaku (4), a tím se uzavírá začarovaný kruh.

Za normálních podmínek, tedy normálního průtoku krve, nerolují leukocyty po žilní stěně a neadherují k ní. Mají zaoblený tvar a nízký počet adhezních molekul. Na pulzní laminární proudění krve reagují žilní endoteliální buňky vytvářením antitrombotických a protizánětlivých faktorů – jako je oxid dusnatý nebo prostacyclin a omezením prozánětlivého působení cytokinu TNF (tumor necrosis factor – faktorů nádorové nekrózy). Pokud je ale přítomen žilní reflux a změněná hemodynamika se zvýšeným tlakem a změnami smykového napětí, dochází ke sníženému a abnormálnímu namáhání žilní stěny, aktivaci produkce zánětlivých faktorů endotelovými buňkami, zvyšuje se produkce adhezních molekul, např. ICAM (intercellular adhesion molecule-1) a VCAM (vascular cell adhesion molecule-1), které podporují adhezi leukocytů a jejich migraci. Dochází k nerovnováze mezi vazoaktivními molekulami oxidu dusnatého a prostaglandiny. O těchto jevech svědčí zvýšené růstové faktory nalezené v žilách při CVD – např. vaskulární endoteliální faktor, růstový faktor odvozený z trombocytů, endothelin 1, fibroblastový růstový faktor a další, které narušují žilní stěnu. Ve varikózních žilách byly nalezeny prozánětlivé povrchové markery CD31, CD146, ICAM-1, VEGF, ale také CRP, IL-6, D-dimer a von Willebrandův faktor.

Dysfunkční endotel má klíčovou roli při udržování zánětlivé kaskády s dopadem na patologické změny ve stěnách cév a progresi CVD. Udává se, že porušený endotel může být hlavním hráčem ve spojení varikózních vén a hluboké žilní trombózy (4).

Vysvětlení pojmů

Smykové napětí je klíčový regulátor endotelového aktivačního stavu (tzn. při změně

smykového napětí dochází ke změnám na endotelu), a to v konečném důsledku vede ke změnám na žilní stěně a chlopních. Snížení smykového napětí spouští aktivaci endoteliálních buněk a leukocytů, zvyšuje expresi adhezních molekul a infiltraci zánětlivých buněk (jako jsou chemokiny, cytokiny, růstové faktory, proteázy) do žilní stěny a chlopní, čímž se vytvoří prostředí, které podporuje místní zánět.

MMP – matrixové metaloproteinázy jsou velkou skupinou endopeptidáz, které jsou vylučovány v latentní formě (z fibroblastů, buněk hladkého svalstva cév, endotelových buněk a leukocytů) a mají na starosti proteolytickou aktivitu, která se účastní hemostázy v těle, adaptace a remodelace tkání podle aktuálních potřeb organismu. Ovlivňují dilataci, proliferaci a migraci buněk hladkého svalstva, modulaci kalciových iontů, podílejí se na angiogenezi, hojení tkáně, nebo prohloubení a udržování zánětu (např. u chronických ran) a dalších dějích. Změny v produkci MMP způsobují zánět, oxidativní stres, nebo také hypoxie.

Cévní endotel-endoteliální buňky (EC) jsou schopné zaznamenat minimální změny v jejich prostředí. A podle toho vysílají různé signály k udržení vaskulární integrity. Zdravý endotel má protizánětlivé účinky, je schopný snímat změny hemodynamických sil a reagovat syntézou a uvolňováním vazoaktivních látek, jako je oxid dusnatý nebo prostacykliny (např. PGI₂). Při CVD klesá produkce protizánětlivých molekul, zatímco stoupá produkce prozánětlivých a protrombotických molekul. Endotel reguluje žilní tonus přes uvolňování vazoaktivních látek, z čeho některé způsobují vazokonstrikci a některé relaxaci žil. Nerovnováha mezi těmito látkami vede ke vzniku varikózních vén. Např. noradrenalin a endothelin jsou receptory, které způsobují vazokonstrikci. Ve varikózních vénách ovšem převažují látky, které vedou k vazodilataci – NO, PGI₂, EDHF.

GCX (glykokalyx) je ochranná vrstva cévního endotelu z glykoproteinů (glykosaminoglykany – heparan sulfát, chondroitin sulfát, hyaluronan, proteoglykanů, glykoproteinů), která překrývá vrstvu endoteliálních buněk a je klíčovou součástí vaskulárního

lumen důležitého pro mechanotransdukcii smykového napětí a integritu žíly. Jeho integrita je důležitá pro udržení cévní homeostázy a slouží jako ochrana cévní stěny proti poškození. Glykokalyx zajišťuje mechanický přenos smykového napětí na endotel, selektivní permeabilitu, koagulační kaskádu, fibrinolytickou aktivitu a potlačení adheze trombocytů a leukocytů k cévní stěně. Hraje důležitou roli v ateroskleróze, infarktu a hypertenzi. Prolomení integrity glykokalyxu vede ke zhroucení bariéry pro permeabilitu, zvyšuje adhezi leukocyt-endotel a vede k zánětu. Syntéza složek glykokalyxu je ovlivněna smykovým napětím a stavem endotelu. A proto je po ruce hypotéza, že dlouhodobá žilní hypertenze a změněné smykové napětí na povrchu endotelu mohou stimulovat poškození glykokalyxu a vedou k zánětlivé kaskádě, která vyvolává morfologické a funkční žilní změny při CVD.

Mansilha (4) pro podporu teorie endotel-leukocytové adheze uvádí, že v žilní krvi z dolních končetin u zdravého člověka bylo po delší době nečinnosti (cca 30 min.) zjištěno o 15–20% méně leukocytů než v krvi arteriální, vstupující do dolních končetin. Počet leukocytů v žilní krvi je u pacientů s CVD o 24% nižší než u pacientů se zdravými žilami. Zvýšený počet leukocytů uvězněných ve tkáni odhalily biopsie odebrané ze tkáně ve vyšších stádiích CVD. To potvrzuje tvrzení o uzamykání leukocytů v podkoží a prohlubování zánětu, který následně vede k rozpadu kůže do bércového vředu.

Význam žilně-svalové pumpy

Žilní kapacita je mechanická vlastnost žilové stěny, která umožňuje významné zvýšení průměru žíly v důsledku zvýšeného objemu krve, bez přiměřeného zvýšení tlaku. Efektivní lýtková svalová pumpa je základní mechanismus, který snižuje žilní tlak při cvičení a je součástí normální fyziologie žilního systému. Funkční žilně-svalová pumpa je závislá na rozsahu pohybu kotníkového kloubu. Pokud mají pacienti omezený pohyb v kotníku, svalová kontrakce lýtky se snižuje, a proto účinek svalové pumpy klesá. To vede ke zvyšování hydrostatického venózní tlaku a prohloubení venózní hypertenze v dolních končetinách. Studie prokázaly, že pacienti s žilními vředy mají často významné snížení

rozsahu pohybu v kotníku (5). Klyscz a jeho kolektiv (6) studovali, zda by zlepšení pohybu v kotníku mělo za následek snížení bolesti, otoku a zlepšení hojení vředů u pacientů s CVD. V průběhu šesti měsíců hodnotili terapeutický přínos lékařsky kontrolovaného cvičení se zaměřením na kotník. Zjistili, že vylepšení pohyblivosti v oblasti kotníku vedlo ke zlepšení žilní drenáže v dolní končetině, zmenšení velikosti bércového vředu a u 70 % pacientů došlo až k jeho úplnému vyhojení. Redukci otoku vysvětlili takto. V důsledku CVI se u pacientů rozvine sekundární lymfedém (flebolymfedém). Mikroskopicky tyto pacienti demonstrují kolaps lymfatických cév, obstrukci jejich lumen, to vede k sekundárnímu lymfedému, obvykle v oblasti kotníku a omezení jeho hybnosti, čím se sníží účinnost svalové pumpy. Manuální lymfatická drenáž zaměřená na tuto lokalitu vedla k redukci otoku a zvýšení pohyblivosti v oblasti kotníku (5, 6).

Další faktory, které přispívají k dysfunkci lýtkové svalové pumpy, mohou zahrnovat žilní obstrukci, změny v žilní stěně a sníženou svalovou aktivitu (7, 8). Rozsah dysfunkce žilně-svalové pumpy je uznávaným faktorem souvisejícím se závažností chronické žilní nedostatečnosti (7, 8).

Progrese CVD

Nicolaides ve své práci uvádí, že až 50 % populace s projevy CVD se zhoršuje v průběhu 13 let (9). U 30 % z nich se ze stadia varixů vyvíjejí kožní změny, což zvyšuje riziko ulcerace (9, 10). Progrese je rychlejší v případě hluboké žilní trombózy (DVT) v anamnéze v důsledku přetrvávající obstrukce a/nebo chlopněvé insuficience (11). Kostas zjistil, že až u zhruba poloviny pacientů s unilaterálními varixy se rozvinulo během 5 let CVD i ve druhé, původně asymptomatické končetině (12).

Genetika a bércový vřed

V souvislosti s žilním bércovým vředem se popisují také genetické faktory, které jsou příčinou snížené schopnosti pacienta opravit poškozenou tkáň. Genové mutace mohou být zodpovědné za zvýšený sklon k rozvoji VLU a sníženou schopnost hojení. K těmto mutacím patří např. nedostatek faktoru XIII, mutace genu pro hemochromatózu, mutace

genu kódujícího methylen-tetrahydrofolát reduktázu, nukleotidový polymorfismus, který kóduje látky, podílející se na metabolismu železa, nebo nukleotidový polymorfismus pro řízení fibroblastů a růstových faktorů.

Patofyziologie ulcus cruris venosum

Bércový vřed je definovaný jako ztráta kožního krytu v celém jeho rozsahu, zasahující až do podkoží. O nehojící se ráně (chronické ráně) hovoříme, pokud je proces hojení delší než 6 týdnů. Nejčastější lokalitou VLU je dolní třetina bérce, v krajině vnitřního kotníku a to v místech významných žilních spojek mezi povrchovým a hlubokým žilním systémem, někdy se jedná o rozsáhlé cirkulární rány.

Primární žilní insuficience vena saphena magna a vena saphena parva jsou příčinou vzniku bércového vředu ve 40–50 % a posttrombotický syndrom (sekundární hluboký žilní reflux po prodělané hluboké žilní trombóze) je v 60–85 % příčinou vzniku kožních změn, vyplývajících z těžkých hemodynamických změn (1). Závažnost a rozsah rány určují anatomické umístění, rozsah refluxu a obstrukce. Pokud se výše popsany circulus vitiosus nepřerouší, u některých pacientů vedou tyto sledy událostí do vzniku bércového vředu (5). Progrese je častější u pacientů se stoupajícím věkem a po překonání trombózy (13).

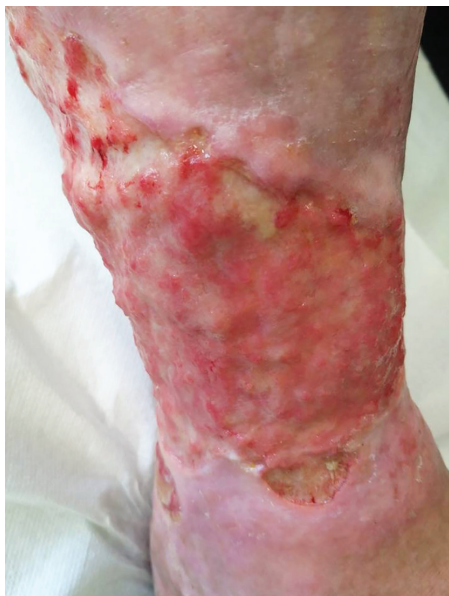Na chronicitě žilního vředu se podílí dva spojené, ale odlišné aspekty. Samotná otevřená rána udržuje v dané lokalitě chronický zánět, a patologická hemodynamika jej potencuje a prohlubuje. Přetrvávání žilní hypertenze vede k hemodynamickým změnám, které se projeví i v mikrocirkulaci, kde dochází k adhezi leukocytů k žilní stěně, a jejich následnému uzavření v podkoží. Zároveň dochází k hypoxii, ischemii, fibróze, tvorbě fibrinových manžet v okolí kapilár (vedou k progresi kožních změn a vzniku ulcerace), proteolytické aktivitě a rozpadu extravazovaných červených krvinek s následným uvolněním hemoglobinu a železa do okolních struktur, čím se zvýší oxidační stres tkáně a tato se rozpadá do kožního vředu. Nehojící se rány vykazují vysoké hladiny prozánětlivých cytokinů a MMP (obr. 1–4).

Léčba ulcus cruris venosum

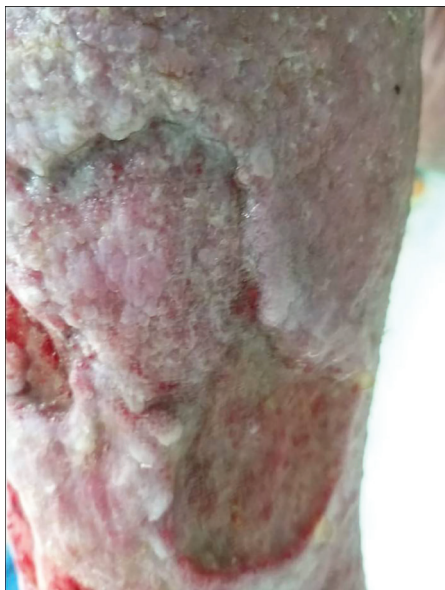Tak jako u jiných nemocí, i u VLU musí být léčba komplexní a musí zohlednit celkový stav pacienta, přidatná onemocnění, příčinu vzniku rány a další faktory. Zcela zásadní je perfektně provedené angiologické vyšetření, Duplexní sonografie žil a následná konzultace s cévním chirurgem. Léčba žilního bércového vředu zahrnuje metody nechirurgické (konzervativní) a chirurgické. Konzervativní léčba, která by měla provázet pacienta s CVD po celý život, zahrnuje tři základní pilíře – kompresivní léčbu, venoaktivní léky a režimová opatření. Studie poukazují na nutnost zapojení žilně-svalové pumpy do terapeutického procesu, potřebu edukace pacientů a aplikaci intermitentní pneumatické komprese. Specifická lokální léčba bércového vředu zahrnuje pravidelné čištění spodiny rány a volbu adekvátního krytí na ránu (velmi účinné jsou prostředky pro vlhké hojení ran).

Úkolem **farmakoterapie** je snížit zánětlivou reakci způsobenou žilní hypertenzí, podpořit hojení a zlepšit kvalitu života pacientů snížením symptomů doprovázejících CVD (bolest, křeče, pálení kůže, otok a další). Z venoaktivních léků má jako jediný doporučení k léčbě bércových vředů MPFF (mikronizovaná purifikovaná flavonoidní frakce), a to díky mnoha farmakologickým účinkům. K těm se řadí tyto – zvyšuje symptomatikem zprostředkovanou žilní kontraktilitu a citlivost na vápník, snižuje přilnavost leukocytů k žilní stěně; inhibuje produkci leukocytových adhezivních molekul, zmírňuje poškození žilních chlopní a reflux, inhibuje produkci prozánětlivých faktorů, zvyšuje poměr antioxidačních enzymů, snižuje aktivaci endoteliálních buněk; snižuje sérové koncentrace ICAM-1, VCAM, VEGF, zvyšuje kapilární rezistenci, snižuje kapilární propustnost (4). Metaanalýza 5 prospektivních, randomizovaných a kontrolovaných studií srovnávala účinek konvenční terapie bércových vředů žilní etiologie (kompresivní léčba + lokální léčba) se skupinou, ve které byl k hojení přidán MPFF. Výsledky potvrdily, že MPFF akceleroval hojení ran a zkracoval dobu léčby (14) a podle posledních mezinárodních doporučení z r. 2018 získal nejvyšší míru doporučení (stupeň A) jako další pilíř léčby bércových vředů žilní etiologie (15).

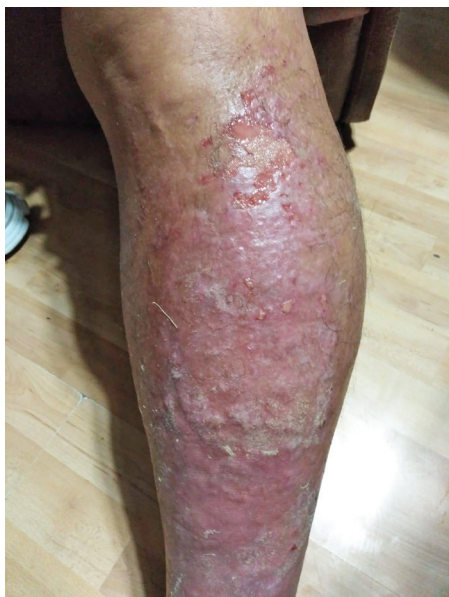Obr. 1. Bércový vřed žilní etiologie posttrombotický (archiv autorky)



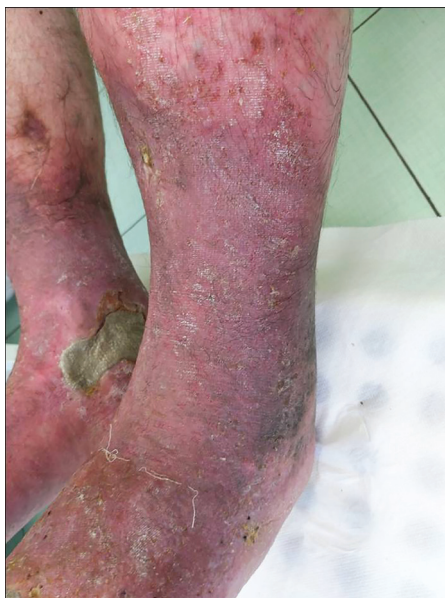Obr. 2. Bércový vřed žilní etiologie (archiv autorky)



Obr. 3. Kožní změny při CVD (archiv autorky)



Obr. 4. Kožní změny při CVD (archiv autorky)



Klinické přínosy jiných léků nebyly v léčbě VLU prokázány (16).

Mezi **chirurgické metody** patří chirurgie povrchových žil, chirurgie perforátorů a hlubokých žil, řešení obstrukce (9, 17). Včasná endovenózní ablace povrchového žilního refluxu vedla k rychlejšímu uzdravení venózních vředů na nohou. Ukázalo se, že léčba povrchového žilního refluxu snižuje rychlost recidivy žilních ulcerací (7, 17, 18). Studie ESCHAR ukázala, že míra recidivy vředů byla u žilní chirurgie spojené s kompresivní terapií nižší než u samotné kompresivní terapie. Proto jsou v mezinárodních guidelineech doporučovány chirurgické postupy. U nás i ve světě se i nadále setkáváme s tím, že nejsou provádě-

ny zákroky na povrchovém žilním systému u pacientů s varixy a bércovým vředem žilní etiologie (19).

Doktor Chandler s kolektivem lékařů (20) zkoumal vliv chirurgických metod na léčbu nehojících se ran. Ošetřujícím lékařům bylo dovoleno používat metodu, kterou považovali za nejvhodnější pro pacienty ve svém centru. Ultrazvukem naváděná pěnová skleroterapie byla nejčastější používanou metodou léčby. Výsledky velkých randomizovaných studií naznačují, že míra technického úspěchu může být u pěnové skleroterapie nižší než u endovenózní termální ablace.

Chirurgická léčba vede k likvidaci refluxu v povrchném žilním systému. V případě

řešení refluxu v hlubokém žilním systému přichází v úvahu složitější zákroky, např. rekonstrukce chlopní (1). Na některých pracovištích se provádí excize ran, nebo „shaving“ (tangenciální excize spodiny vředu provedená dermatomem, kterým se ve vrstvách seřízne poškozená hypodermis) a následná aplikace kožních transplantátů (1, 17). Chirurgické metody vedou k urychlení hojení až úplnému zhojení bércového vředu a prevenci jeho rekurence. Volba techniky je závislá od pracoviště a zkušeností operátora. Moje vlastní zkušenost ukazuje, že pokud došlo u pacientů s žilní ránou ke kombinaci chirurgických a konvenčních metod, do 6–8 týdnů došlo k vyhojení rány. Tito pacienti ale nadále musí užívat venofarmaka, aplikovat kompresivní terapii a dodržovat režimová opatření, ke kterým patří zejména pravidelná chůze, redukce nadváhy, úprava jídelníčku. Tyto klíčové pilíře vychází z patofyziologie CVD.

Závěr

I když o patofyziologii vzniku bércového vředu žilní etiologie víme mnoho, nadále zůstává nedořešených mnoho otázek. Jedna z nich je, proč se u některých pacientů bércový vřed vytvoří a u jiných ne.

Vzhledem k tomu, že až u 30% pacientů s křečovitými žilami se vyvinou kožní změny, na podkladě kterých následně vzniká ulcerace, je komplexní a multioborový přístup k pacientovi s CVD podmínkou dobré prognózy. Žilní onemocnění je progresivní a chronické, a proto by pacienti s CVD měli být léčeni už od prvních příznaků této choroby a nemělo by se čekat do rozvinutí dalších stadií.

Léčba bércových vředů žilní etiologie musí zahrnovat perfektní diagnostiku, včasnou chirurgickou intervenci (pacient nemá být odkládán jako méně závažný), dobře provedenou a zvolenou kompresi, a také nasazení systémové léčby, kdy lékem volby je MPFF – jediné venofarmakum s prokázaným účinkem na léčbu bércových vředů žilní etiologie a zpomalení progresu žilního onemocnění. U pacienta s CVD a zejména s bércovým vředem musí být kladen důraz na dodržování režimových opatření, pravidelný pohyb a odstranění rizikových faktorů, jakými jsou např. obezita nebo dlouhé stání a sezení.

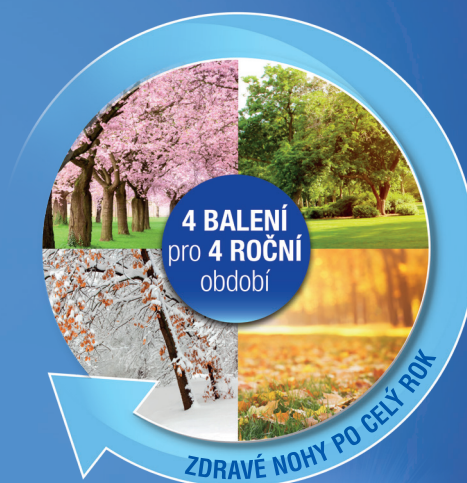LITERATURA

1. Kalný J. Léčba žilního bércového vředu. *Interní Med.* 2013; 15(3–4): 118–120.
2. Burnand K, et al. Relation between postphlebotic changes in the deep veins and results of surgical treatment of venous ulcers. *Lancet* 1976; 1(7966): 936–938.
3. Shami SK, et al. Venous ulcers and the superficial venous system. *J Vasc Surg* 1993; 17: 487–490.
4. Mansilha A, et al. Pathophysiological Mechanisms of Chronic Venous Disease and Implications for Venotonic Drug Therapy. *Int J Mol Sci* 2018; 19: 1669.
5. Comerota A, Lurie F. Pathogenesis of venous ulcer. *Seminars in Vascular Surgery* 2015; 28: 6–14.
6. Klyscz T, et al. Vascular sports in ambulatory therapy of venous circulatory disorders of the legs. Diagnostic, therapeutic and prognostic aspects. *Hautarzt* 1997; 48: 384–390.
7. Back TL, et al. Limited range of motion is a significant factor in venous ulceration. *J. Vasc. Surg.* 1995; 22: 519–523.
8. Haenen JH, et al. Venous reflux has a limited effect on calf muscle pump dysfunction in post-thrombotic patients. *Clinical Science* 2000; 98: 449–454.
9. Lee AJ, et al. Progression of varicose veins and chronic venous insufficiency in the general population in the Edinburgh Vein Study. *J Vasc Surg Venous Lymphat Disord.* 2015; 3(1): 18–26.
10. Robertson LA, et al. Incidence and Risk Factors for Venous Reflux in the General Population: Edinburgh Vein Study. *EJVES* 2014; 48: 208–214.
11. Lozano SF, et al. Negative impact of deep venous thrombosis on chronic venous disease. *Thromb Research* 2013; 131: e123–126.
12. Kostas TI, et al. Chronic venous disease progression and modification of predisposing factors. *J Vasc Surg.* 2010; 51(4): 900–917.
13. Kakkos SK. Which symptoms are more likely to forecast the evolution of chronic venous disease to the advanced stages? *Medicographia* 2018; 40: 2.
14. Coleridge-Smith P, et al. Venous leg ulcer: a meta-analysis of adjunctive therapy with micronized purified flavonoid fraction. *Eur J Vasc Endovasc Surg.* 2005 Aug; 30(2): 198–208.
15. Nicolaides A, et al. Management of chronic venous disorders of the lower limbs. Guidelines According to Scientific Evidence. *Int Angiol* 2018; 37(3): 232–254.
16. Gohel MS. Pharmacological treatment in patients with C4, C5 and C6 venous disease. *Phlebology.* 2010; 25 Suppl 1: 35–41.
17. Franks JP, et al. Management of patients with venous leg ulcers. *Journal of Wound Care* 25:6. EWMA Document 2016.
18. Gohel MS, et al. A Randomized Trial of Early Endovenous Ablation in Venous Ulceration. *N Engl J Med* 2018; 378: 2105–2114.
19. Castro-Ferreira R, et al. The Role of Endothelial Dysfunction and Inflammation in Chronic Venous Disease. *Ann Vasc Surg.* 2018; 46: 380–393.
20. Chandler PG, et al. Adjuvant therapies in venous leg ulcer management: A scoping review. *Wound Repair and Regeneration* 2019; 27(5): 562–590.

detralex®

MPFF® – mikronizovaná purifikovaná flavonoidní frakce

ČÍSLO 1
v mezinárodních i NOVÝCH
národních doporučeních^{1,2}



**Chronické žilní
onemocnění**
2 tbl denně

**Hemoroidální
onemocnění**
až 6 tbl denně

Zkrácená informace o přípravku Detralex®

SLOŽENÍ*: Flavonoidorum fractio purificata micronisata 500 mg (mikronizovaná, purifikovaná flavonoidní frakce - MPFF): Diosminum 450 mg, Flavonoida 50 mg vyjádřené jako Hesperidinum v jedné potahované tabletě. **INDIKACE***: Léčba příznaků a projevů chronické žilní insuficience dolních končetin, funkčních nebo organických: pocit tíhy, bolest, noční křeče, edém, trofické změny, včetně bércevého vředu. Léčba akutní ataky hemoroidálního onemocnění, základní léčba subjektivních příznaků a funkčních objektivních projevů hemoroidálního onemocnění. Přípravek je indikován k léčbě dospělých. **DÁVKOVÁNÍ A ZPŮSOB PODÁNÍ***: *Venolymfatická insuficience*: 2 tablety denně. *Hemoroidální onemocnění*: Akutní ataka: 6 tablet denně během 4 dní, poté 4 tablety denně další 3 dny. Udržovací dávka: 2 tablety denně. **KONTRAINDIKACE***: Hypersenzitivita na léčivou látku nebo na kteroukoli pomocnou látku. **ZVLÁŠTNÍ UPOZORNĚNÍ***: Podávání přípravku Detralex v symptomatické léčbě akutních hemoroidů nevyklučuje léčbu dalších onemocnění konečnicku. Pokud symptomy brzy neodezní, je nutné provést proktologické vyšetření a léčba by měla být přehodnocena. Hladina sodíku: bez sodíku**. **INTERAKCE***. **FERTILITA***. **TĚHOTENSTVÍ/KOJENÍ***: Údaje o podávání těhotným ženám jsou omezené nebo nejsou k dispozici. Podávání v těhotenství se z preventivních důvodů nedoporučuje. Není známo, zda se léčivá látka/metabolity vylučují do lidského mateřského mléka. Riziko pro kojené novorozence /dětí nelze vyloučit. **ÚČINKY NA SCHOPNOST ŘÍDIT A OBSLUHOVAT STROJE***: Žádný vliv. **NEŽÁDOUCÍ ÚČINKY***: *Časté*: průjem, dyspepsie, nauzea, vomitus. *Vzácné*: závratě, bolesti hlavy, pocit neklidu, vyrážka, svědění, kopřivka. *Méně časté*: kolitida. *Frekvence neznámá*: abdominální bolest, ojedinělý otok obličeje, rtů, víček, výjimečně Quinckeho edém. **PŘEDÁVKOVÁNÍ***. **FARMAKOLOGICKÉ VLASTNOSTI***: Venotonikum (venofarmakum) a vazoprotektivum. Detralex působí na zpětný návrat krve ve vaskulárním systému: snižuje venózní distenzibilitu a redukuje venostázu, na úrovni mikrocirkulace normalizuje kapilární permeabilitu a zvyšuje kapilární rezistenci; zvyšuje lymfatický průtok. **UCHOVÁVÁNÍ***: Při teplotě do 30 °C. **VELIKOST BALENÍ***: 30, 60, 120 a 180 potahovaných tablet. Datum revize textu: 7. 8. 2021. Přípravek je k dispozici v lékárnách na lékařský předpis a je částečně hrazen z prostředků veřejného zdravotního pojištění, viz Seznam cen a úhrad léčivých přípravků: <http://www.sukl.cz/sukl/seznam-leciv-a-pzlu-hrazenych-ze-zdrav-pojisteni>. Registrační číslo: 85/392/91-C. Držitel rozhodnutí o registraci: **LES LABORATOIRES SERVIER** 50, rue Carnot, 92284 Suresnes cedex, Francie. Další informace na adrese: **Servier s.r.o.**, Florentinum, Na Florenci 2116/15, 110 00 Praha 1, tel.: 222 118 111, www.servier.cz.

*Pro úplnou informaci si prosím přečtěte celý Souhrn údajů o přípravku

** Všimněte si prosím změn v informaci o léčivém přípravku Detralex

1. Nicolaides AN. Management of chronic venous disorders of the lower limbs. Guidelines according to scientific evidence. Int Angiol 2018 June; 37(3):181-254. 2. Karetová D. a spol. Doporučené diagnostické a terapeutické postupy pro všeobecné praktické lékaře - chronická žilní onemocnění. Novelizace 2021. Centrum doporučených postupů pro praktické lékaře. SVL ČLS JEP. 2021.

